




Hernia de Littré en adultos: Reporte de 2 casos clínicos

Littré's hernia in adults: Report of 2 clinical cases

Hérnia de Littré em adultos: Relato de 2 casos clínicos

 <https://doi.org/10.35954/SM2021.40.2.7.e502>

Gerardo Beraldo^a  <https://orcid.org/0000-0002-3311-160X>

Susana Reyes^b  <https://orcid.org/0000-0001-8922-362X>

Martín Varela Vega^c  <https://orcid.org/0000-0003-2376-2844>

Alejandro Rodríguez^d  <https://orcid.org/0000-0002-9205-5492>

(a) Médico Cirujano, especialista en cirugía esófago gástrica y bariátrica. Hospital Central de las Fuerzas Armadas.

(b) Doctor en Medicina. Departamento de Cirugía General. Servicio Médico Integral. Sanatorio Impasa. Montevideo. Uruguay.

(c) Profesor Adjunto G3 (Clínica Quirúrgica F) Facultad de Medicina, Universidad de la República, Montevideo, Uruguay.

(d) Doctor en Medicina. Jefe del Servicio de Coloproctología, Departamento de Cirugía. Hospital Central de las Fuerzas Armadas.

RESUMEN

Introducción: La hernia de Littré se define como por la presencia de un divertículo de Meckel en el interior de cualquier saco herniario.

El diagnóstico preoperatorio de hernia de Littré es casi imposible, debido a su rareza y la ausencia de elementos clínicos y radiológicos específicos.

El tratamiento de hernia de Littré es quirúrgico, destinado a realizar la reparación parietal, mientras que el tratamiento del divertículo de Meckel dependerá de la forma de presentación clínica y la presencia de factores de riesgo que sugieran la presencia de tejido heterópico con el fin de evitar complicaciones futuras.

Por su baja frecuencia las publicaciones científicas sobre el tema son escasas y se basan en reporte de casos.

Presentación de casos clínicos: En este trabajo reportamos 2 casos clínicos de pacientes portadores de una hernia umbilical estrangulada que requirió cirugía de urgencia y una hernia inguinal indirecta sintomática que fue operada de coordinación en el Hospital Central de las Fuerzas Armadas. En ambos casos se encontró un divertículo de Meckel formando parte del contenido herniario, y en ambos se realizó la resección del mismo y posterior reparación del defecto parietal.

Discusión: El divertículo de Meckel es la anomalía congénita más frecuente del tubo digestivo, con una incidencia de 2-3%. Se produce por una alteración en la obliteración del conducto onfalomesentérico durante el desarrollo embrionario.

Las complicaciones más frecuentes asociadas con esta anomalía son la hemorragia, diverticulitis y oclusión intestinal.

En raras ocasiones el divertículo puede formar parte del contenido de un saco herniario constituyendo una hernia de Littré, siendo en la mayoría de los casos el diagnóstico intraoperatorio.

Recibido para evaluación: julio 2021

Aceptado para publicación: octubre 2021

Correspondencia: Mirador de la Tahona Lote i 3, Colonia Nicolich, Canelones, Uruguay. Tel.: (+598) 24876666 interno 3100.

E-mail de contacto: gerardoberaldo@gmail.com

Conclusión: La hernia de Littré es una complicación extremadamente rara del divertículo de Meckel, difícil de diagnosticar en el preoperatorio debido a falta de elementos clínicos y radiológicos específicos. La cirugía es el tratamiento indicado para la reparación parietal, en tanto que el tratamiento del divertículo de Meckel depende la forma de presentación clínica y presencia de factores de riesgo que sugieran tejido heterópico formando parte del divertículo.

PALABRAS CLAVE: Divertículo de Meckel; Divertículo Ileal; Hernia de Littré; Hernia Inguinal; Hernia Umbilical.

ABSTRACT

Introduction: Littré's hernia is defined as by the presence of a Meckel's diverticulum inside any hernial sac. The preoperative diagnosis of Littré's hernia is almost impossible, due to its rarity and the absence of specific clinical and radiological elements.

The treatment of Littré's hernia is surgical, aimed at parietal repair, while the treatment of Meckel's diverticulum will depend on the clinical presentation and the presence of risk factors suggesting the presence of heterotopic tissue in order to avoid future complications.

Due to its low frequency, scientific publications on the subject are scarce and are based on case reports. Presentation of clinical cases: In this work we report 2 clinical cases of patients with a strangulated umbilical hernia that required emergency surgery and a symptomatic indirect inguinal hernia that underwent coordination surgery at the Central Hospital of the Armed Forces. In both cases a Meckel's diverticulum was found forming part of the hernial content, and in both cases it was resected and the parietal defect was repaired.

Discussion: Meckel's diverticulum is the most frequent congenital anomaly of the digestive tract, with an incidence of 2-3%. It is caused by an alteration in the obliteration of the omphalomesenteric duct during embryonic development.

The most frequent complications associated with this anomaly are hemorrhage, diverticulitis and intestinal occlusion.

On rare occasions the diverticulum can form part of the contents of a hernial sac constituting a Littré's hernia, being in most cases the diagnosis intraoperative.

Conclusion: Littré's hernia is an extremely rare complication of Meckel's diverticulum, difficult to diagnose preoperatively due to lack of specific clinical and radiological elements.

Surgery is the indicated treatment for parietal repair, while the treatment of Meckel's diverticulum depends on the clinical presentation and the presence of risk factors suggesting heterotopic tissue forming part of the diverticulum.

KEY WORDS: Meckel Diverticulum; Ileal Diverticulum; Littré's Hernia; Hernia, Inguinal; Hernia, Umbilical.

RESUMO

Introdução: A hérnia de Littré é definida pela presença de um diverticulum de Meckel dentro de qualquer saco herniário.

O diagnóstico pré-operatório da hérnia de Littré é quase impossível, devido à sua raridade e à ausência de características clínicas e radiológicas específicas.



O tratamento da hérnia de Littré é cirúrgico, visando a reparação parietal, enquanto o tratamento do divertículo de Meckel dependerá da apresentação clínica e da presença de fatores de risco que sugiram a presença de tecido heterotópico, a fim de evitar complicações futuras.

Devido a sua baixa frequência, as publicações científicas sobre o assunto são escassas e se baseiam em relatos de casos.

Apresentação de casos clínicos: Neste artigo relatamos 2 casos clínicos de pacientes com uma hérnia umbilical estrangulada que requereu cirurgia de emergência e uma hérnia inguinal indireta sintomática que foi submetida a cirurgia de coordenação no Hospital Central das Forças Armadas. Em ambos os casos foi encontrado um diverticulum da Meckel como parte do conteúdo herniário, e em ambos os casos ele foi ressecado e o defeito parietal foi reparado.

Discussão: O diverticulum de Meckel é a anomalia congênita mais comum do trato gastrointestinal, com uma incidência de 2-3%. É causado por uma alteração na obliteração do duto omphalomesentérico durante o desenvolvimento embrionário.

As complicações mais frequentes associadas a esta anomalia são hemorragia, diverticulite e oclusão intestinal.

Em raras ocasiões o diverticulum pode fazer parte do conteúdo de um saco herniário que constitui uma hérnia de Littré, e na maioria dos casos isto é diagnosticado intra-operatoriamente.

Conclusão: A hérnia de Littré é uma complicação extremamente rara do diverticulum de Meckel, difícil de diagnosticar pré-operatoriamente devido à falta de elementos clínicos e radiológicos específicos.

A cirurgia é o tratamento indicado para o reparo parietal, enquanto o tratamento do divertículo de Meckel depende da apresentação clínica e da presença de fatores de risco que sugerem tecido heterotópico que faz parte do divertículo.

PALAVRAS CHAVE: Divertículo Ileal; Hernia de Littré; Hérnia Inguinal; Hérnia Umbilical.

INTRODUCCIÓN

La hernia de Littré (HL) fue definida inicialmente como la presencia de un divertículo en el interior del saco de una hernia inguinal indirecta, esta definición posteriormente se amplió a la presencia de un divertículo en cualquier saco herniario (1-2). Alexis Littré (cirujano francés) publicó por primera vez en 1745, 3 casos clínicos en los que encontró un divertículo contenido en el interior de un saco herniario (3).

Recién en 1809 Johann Friedrich Meckel describe la embriología de este divertículo y su relación con el conducto onfalomesentérico, por lo que desde entonces recibe el nombre científico de divertículo de Meckel (DM). Esta es la anomalía gastro intestinal más frecuente, con una incidencia de 2-3% (4).

Se trata de un divertículo verdadero del intestino delgado, localizado en el borde antimesentérico, que se topografía de 7 a 200 cms proximal a la válvula ileocecal, puede medir de 1 a 12 cm de longitud y 0,3 a 7 cm de diámetro. Su capa mucosa puede estar constituida por mucosa intestinal normal o heterotópica (gástrica o pancreática) (5). Generalmente son asintomáticos, siendo diagnosticados en forma incidental durante la cirugía diagnóstica o terapéutica por otra causa como la apendicitis aguda (6-7). Sin embargo, en ocasiones pueden manifestarse con complicaciones, siendo las más frecuentes, diverticulitis, hemorragia, oclusión y perforación (8).

La HL es una condición extremadamente rara que se encuentra en el 1% de todos los casos de DM.

El diagnóstico preoperatorio de HL es una rareza, por la ausencia de elementos clínicos y radiológicos específicos.

Aunque la cirugía resectiva representa el tratamiento correcto del DM complicado, existe debate con respecto al manejo apropiado del DM no complicado y descubierto en forma incidental.

En este trabajo se presentan 2 casos clínicos de pacientes del Hospital Central de las Fuerzas Armadas, Montevideo Uruguay, en los que el diagnóstico de HL fue incidental, en una cirugía de urgencia por hernia estrangulada en uno de los casos y cirugía de reparación parietal de coordinación en el otro.

CASO CLÍNICO 1:

Hombre 62 años con antecedentes personales (AP) de obesidad, hipertensión arterial, portador de una hernia umbilical reductible de años de evolución.

Consulta en puerta de emergencia por un cuadro de inicio brusco mientras realizaba un esfuerzo físico, caracterizado por protrusión del contenido herniario seguido de irreductibilidad aguda dolorosa mantenida.

Tránsitos digestivo alto y bajo conservados.

Al examen abdominal se destaca la presencia de una hernia umbilical irreductible intensamente dolorosa, sin alteraciones de la piel. El resto de examen abdominal fue normal, destacándose la ausencia de dolor, ruidos hidroaéreos levemente aumentados en frecuencia con timbre normal.

Con diagnóstico clínico de hernia umbilical estrangulada se decidió cirugía de urgencia.

Durante la cirugía se confirmó la presencia de un DM como único contenido del saco herniario con una longitud aproximada de 6 cms, base de im-

plantación de 1,5 cms, con elementos de contricción crónica en el cuello del divertículo (figura 1). Dadas las características macroscópicas del DM y no poder descartar la presencia de tejido heterotópico se decidió realizar una diverticulectomía mediante resección con maquina lineal cortante 80 carga azul y posterior invaginación de la línea de grapas (figura 2).

La reparación del defecto parietal umbilical se realizó mediante puntos separados de polipropileno 1.

Finalizada la cirugía se procedió a la apertura de la pieza para realizar la macroscópica donde la mucosa nos impresiono como normal (figuras 3 y 4).

El informe anatomo patológico definitivo describió la presencia de mucosa de intestino delgado con vellosidades conservadas, con un foco de metaplasia gástrica limitado al fondo del divertículo, capa submucosa edematosa con vasos dilatados y congestivos. Ausencia de malignidad.

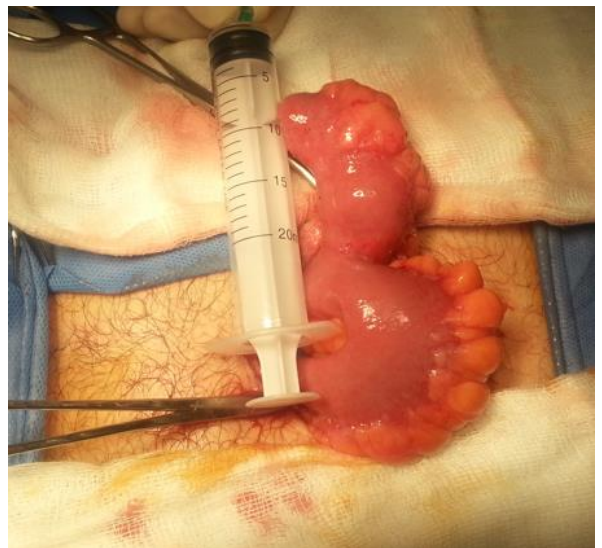


Figura 1. Divertículo de Meckel.

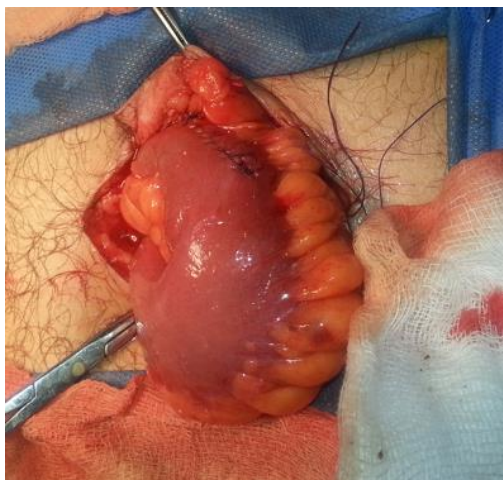

Figura 2. Invasión línea de grasas.

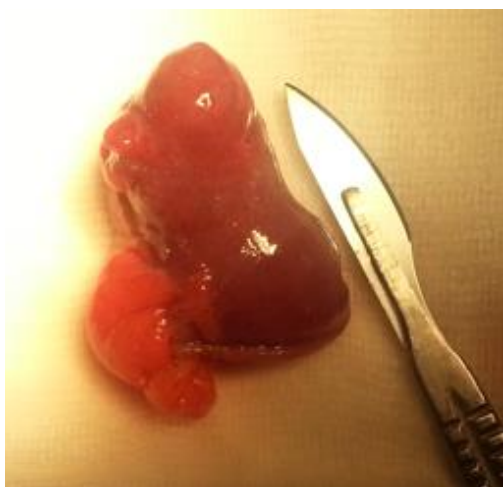

Figura 3. DM reseca.

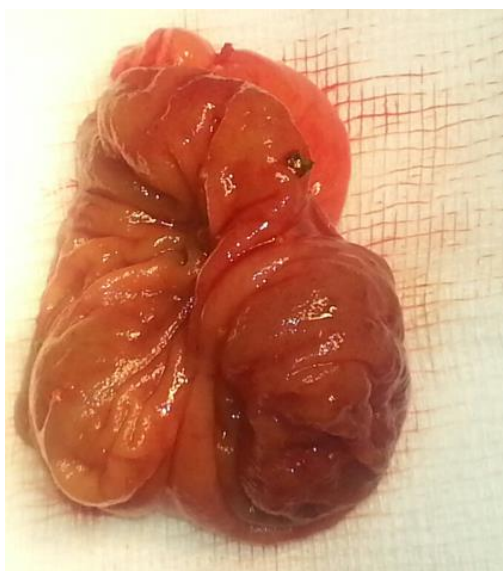

Figura 4. Macroscopia.

CASO CLÍNICO 2:

Mujer de 54 años, con AP de apendicetomía en la infancia.

Consulta por un cuadro clínico caracterizado por detención del tránsito intestinal para materias y gases de 36 hs de evolución, acompañado de dolor abdominal difuso tipo cólico, sin vómitos.

Al examen abdominal se destaca una distensión uniforme, con ruidos hidroaéreos aumentados en frecuencia, de timbre normal.

En la región inguinal izquierda se destaca la presencia de una hernia inguinal tensa y dolorosa que se logra reducir con dificultad, destacándose borborismos durante las maniobras de taxis.

La tomografía computada (TC) de abdomen confirmó la presencia de contenido intestinal a nivel del saco herniario, sin evidencias de complicaciones locales (figuras 5 y 6).

Dado que la paciente se mantuvo asintomática (sin dolor abdominal y con tránsito digestivo alto y bajo conservado) luego de la reducción del contenido herniario se decidió realizar una cirugía programada.

Durante la cirugía se confirmó la presencia de un DM como único contenido del saco herniario con una longitud aproximada de 8,5 cm con base de implantación amplia, con elementos de constricción crónica en la base del divertículo, caracterizado por engrosamiento localizado de la pared intestinal, lo que motivó la realización de una resección intestinal segmentaria incluyendo el divertículo, reconstruyendo el tránsito mediante anastomosis latero-lateral con máquina de sutura lineal cortante 80 mm.

La reparación del defecto parietal inguinal se realizó mediante la colocación de una malla de polipropileno según técnica de Lichtenstein.

El informe anatómico patológico de la pieza describió: mucosa de intestino delgado con vellosidades conservadas, sin metaplasia, ausencia de malignidad.

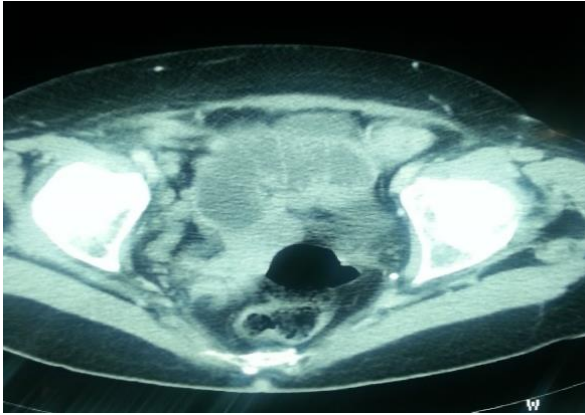


Figura 5. TC: imagen que podrá corresponder al divertículo.

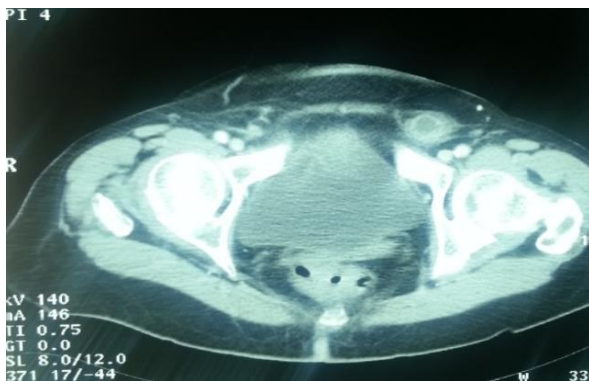

Figura 6. TC: Hernia inguinal.

DISCUSIÓN

En este trabajo se describen 2 casos clínicos en los que durante la cirugía de reparación parietal se diagnosticó en forma incidental la presencia de un DM durante una cirugía de hernia umbilical estrangulada y una hernia inguinal de coordinación. Como ya fue analizado el DM es la anomalía congénita más frecuente del tubo digestivo y es secundaria a la obliteración incompleta del conducto onfalomesentérico, que se encuentra presente en aproximadamente el 2% de la población.

Es un divertículo verdadero, que se topografía entre los 7 y 200 cm proximal a la válvula ileocecal, puede medir de 1 a 12 cm de longitud, con una base de implantación de 0,3 a 7 cm de diámetro. Generalmente permanece asintomática pero a veces se manifiesta por sus complicaciones, que ocurren en el 4 al 16% de los casos (9).

Aunque la prevalencia de DM es igual en ambos sexos, ocurren complicaciones más a menudo en hombres que en mujeres (relación 3: 1) y su incidencia disminuye con la edad.

La mayor serie retrospectiva de pacientes adultos portadores de DM pertenece a la Clínica Mayo con 1476 pacientes, en este trabajo se identificaron cuatro factores de riesgo que predisponen a la aparición de síntomas (10).

1. Edad menor de 50 años.
2. Sexo masculino.
3. Longitud del divertículo mayor de 2 cm.
4. Presencia de tejido heterotópico en el estudio histológico.

La complicación más común del DM en adultos es la oclusión, otras menos frecuentes son hemorragia gastrointestinal, inflamación, perforación y transformación maligna.

La HL representa una complicación extremadamente rara, que se observa en el 1% de los DM, debido a que su localización en el borde antimesentérico del íleon lo hace más propenso a salir a través de cualquier defecto parietal.

Aunque el DM y sus complicaciones son más frecuente en hombres, la HL ocurre con más frecuencia en mujeres (60,4%).

En cuanto al tipo de hernia el 50% se ven en hernias inguinales, 20% femorales, 20% umbilicales y 10% en otras localizaciones (11).

El contenido de una HL puede estar constituido únicamente por el DM o estar acompañado por el asa donde se origina y/o epiplón.

Desde el punto de vista clínico puede permanecer asintomática hasta el momento de la cirugía o presentarse con un cuadro de encarcelamiento, estrangulación, necrosis o perforación.

El diagnóstico preoperatorio de HL es prácticamente imposible debido a su baja incidencia y ausencia de hallazgos clínicos y radiológicos específicos.

El tratamiento de la HL es quirúrgico y la oportunidad dependerá de la forma de presentación clínica, será de elección en pacientes no complicados y de urgencia en pacientes con complicaciones



mecánicas y estará destinado a la reparación del defecto parietal.

El tratamiento del DM contenido en la hernia dependerá de los hallazgos intraoperatorios: presencia de complicaciones agudas o sospecha de existencia de tejido heterotópico (que podría condicionar complicaciones futuras).

La presencia de tejido heterotópico no se puede predecir con precisión en el intraoperatorio ya sea por palpación o apariencia macroscópica, pero puede sospecharse en base a la relación entre la altura y la base del DM (altura/base), si esta es mayor a 2 la probabilidad aumenta por lo que se justifica la resección incluso en ausencia de complicaciones, pudiendo realizar cualquier tipo de resección.

La resección quirúrgica puede ir desde la diverticulectomía, resección en cuña o resección segmentaria.

La reintroducción del DM en la cavidad abdominal puede realizarse en caso de no haber elementos que sugieran complicaciones y/o baja sospecha de la presencia de tejido heterotópico, esta opción terapéutica puede ser discutida por el riesgo futuro de complicaciones diverticulares agudas (12).

La elección del tipo de resección surgirá de la valoración de las características macroscópicas del divertículo (tipo e integridad de la base, longitud, sospecha de presencia de tejido ectópico o tumor) y el íleon comprometido.

Si el divertículo es de base estrecha, sin masa palpable puede realizarse la diverticulectomía o resección en cuña con cierre transversal.

Si la base de la DM es ancha, hay sospecha de presencia de tejido heterotópico, signos de inflamación, isquemia o perforación en la base,

es preferible realizar una resección segmentaria y anastomosis.

Ante la sospecha de tumor maligno está indicada la resección oncológica incluyendo el sector intestinal comprometido y su mesenterio (13).

En caso complicaciones mecánicas, la presencia de alteraciones isquémicas de la pared del DM o del asa comprometida, pueden contraindicar el uso de malla (material protésico) para la reparación del defecto parietal, por el riesgo de infección y posterior rechazo (14).

CONCLUSIONES

La HL es una complicación extremadamente rara del DM, las publicaciones sobre el tema basan en reporte de casos, existiendo muy pocas series publicadas.

El diagnóstico preoperatorio es prácticamente imposible, debido a la ausencia de hallazgos clínicos y radiológicos específicos.

El tratamiento de las hernias es quirúrgico y consiste en la reparación parietal.

El tratamiento del DM complicado es quirúrgico y puede ir desde la diverticulectomía hasta la resección segmentaria del intestino delgado. No hay consenso sobre el tratamiento óptimo del DM no complicado, el mismo surgirá de la valoración de factores de riesgo identificados que indican la necesidad de resección con el objetivo de evitar futuras complicaciones.

DECLARACIÓN DE CONFLICTOS DE INTERESES

Los autores no reportan ningún conflicto de interés. El estudio se realizó con recursos propios de los autores y/o la Institución a la que representan.

REFERENCIAS

- (1) Sagar J, Kumar V, Shah DK. Meckel's diverticulum: a systematic review. *J R Soc Med* 2006; 99(10):501-505. doi: 10.1258/jrsm.99.10.501
- (2) Skandalakis PN, Zoras O, Skandalakis JE, Mirilas P. Littre hernia: surgical anatomy, embryology, and technique of repair. *Am Surg* 2006; 72(3):238-243.
- (3) Lauschke H, Kaminski M, Stratmann H, Hirner A. Littre's hernia—clinical aspects and review of the history. *Chirurg* 1999; 70(8):953-956. <https://doi.org/10.1007/s001040050751>
- (4) Capelão G, Santos M, Hilário S, Laureano M, Nobre J, Gonçalves I. Intestinal obstruction by giant Meckel's diverticulum. *J Gastroenterol* 2017; 24(4):183-187. <https://doi.org/10.1159/000452690>
- (5) Hansen CC, Søreide K. Systematic review of epidemiology, presentation, and management of Meckel's diverticulum in the 21st century. *Medicine (Baltimore)* 2018; 97(35):e12154. <https://doi.org/10.1097/MD.00000000000012154>
- (6) Caruso G, Toscano C, Evola G, Benfatto SAM, Reina M, Reina GA. Gangrenous appendicitis in Amyand's hernia: surgical approach under local anesthesia. Case report and review of the literature. *Int J Surg Case Rep* 2021; 79:215-218. <https://doi.org/10.1016/j.ijscr.2021.01.048>
- (7) Evola G, Caruso G, Caramma S, Dapri G, Spampinato C, Reina C, Reina GA. Tubulo-villous adenoma of the appendix: a case report and review of the literature. *Int J Surg Case Rep* 2019; 61:60-63. <https://doi.org/10.1016/j.ijscr.2019.06.061>
- (8) Evola G, Caramma S, Caruso G, Schillaci R, Reina C, Reina GA. Intestinal obstruction and ischemia by necrotic annular Meckel's diverticulum: case report and review of the literature. *Int J Surg Case Rep* 2021; 82:105897. doi: 10.1016/j.ijscr.2021.105897.
- (9) Bolier EA, Sierink JC, Den Boer FC. Case report: a necrotic giant Meckel's diverticulum. *J Clin Case Rep* 2016; 6: 5. <http://dx.doi.org/10.4172/2165-7920.1000799>
- (10) Park JJ, Wolff BG, Tollefson MK, Walsh EE, Larson DR. Meckel diverticulum: the Mayo Clinic experience with 1476 patients (1950-2002). *Ann Surg* 2005; 241(3):529-533. <https://doi.org/10.1097/01.sla.0000154270.14308.5f>
- (11) Jane J. Littre hernia - an occasional cause of acute abdomen. *Biomed J Sci & Tech Res* 2018; 2(2): 2496-2497. doi: 10.26717/BJSTR.2018.2.000725
- (12) Usman A, Rashid M, Ghaffar U, Farooque U, Shabbir A. Littre's hernia: a rare intraoperative finding. *Cureus* 2020; 12(10):e11065. <https://doi.org/10.7759/cureus.11065>
- (13) Kuru S, Kismet K. Meckel's diverticulum: clinical features, diagnosis and management. *Rev Esp Enferm Dig* 2018; 110(11):726-732. doi: 10.17235/reed.2018.5628/2018
- (14) Schizas D, Katsaros I, Tsapralis D, Moris D, Michalinos A, Tsilimigras DI, *et al.* Littre's hernia: a systematic review of the literature. *Hernia* 2019; 23(1):125-130. <https://doi.org/10.1007/s10029-018-1867-0>

CONTRIBUCIONES AL MANUSCRITO:

- a) Concepción, redacción, diseño, adquisición de datos, interpretación y discusión de resultados y aprobación de la versión final.
- b) Concepción, diseño, adquisición de datos, interpretación y discusión de resultados.
- c) Concepción, análisis de datos, interpretación y discusión de resultados y aprobación de la versión final.
- d) Concepción, diseño, adquisición de datos, interpretación y discusión de resultados.