




# Transfixión de cráneo mortal por varilla de hierro propulsada por máquina cortadora de pasto

## Mortal cranial transfixion caused by an iron rod propelled by a grass mower

 <http://dx.doi.org/10.35954/SM2019.38.1.11>

Dr. Augusto Soiza Larrosa <sup>a</sup>  <https://orcid.org/0000-0002-3924-9976>

Médico Legista. Ex Jefe del Departamento Médico Legal del Hospital Central de las Fuerzas Armadas. Montevideo. Uruguay.

### RESUMEN

El 16 de diciembre de 1994, procedente de una unidad militar de la ciudad de Montevideo (Uruguay) fue ingresado al Hospital Militar Central un paciente masculino de 22 años. Su cráneo mostraba la transfixión por un trozo de varilla de hierro espiralado (entorchado) habitual de uso en encofrados. Había sido propulsada por una máquina cortadora de pasto manejada por otro funcionario. La víctima estaba en su proximidad. Un extremo de la barra emergía por la región occipital derecha y el otro por la comisura bucal del mismo lado. Ingresó con vida pero en la evolución desarrolló complicaciones sépticas locales (meningitis, ventriculitis) y finalmente sepsis y sufrimiento de tronco encefálico mortal al cumplirse 40 días de la lesión. Se practicó la autopsia en el Departamento de Medicina Legal del hospital.

El caso clínico médico legal tiene a la fecha 25 años de acaecido. No obstante, la excepcionalidad del mismo en la bibliografía consultada nos ha convencido de su interés.

**PALABRAS CLAVE:** Fracturas Craneales; Lesiones Traumáticas del Encéfalo; Phineas Gage; Traumatismos Cerebrovasculares; Traumatismos Craneocerebrales; Traumatismos Penetrantes de la Cabeza.

### ABSTRACT

On December 16, 1994, a 22-year-old male patient was admitted to the Armed Forces Central Hospital from a military unit in the city of Montevideo (Uruguay). His skull was transfixed by a piece of spiral-shaped iron rod (twisted) such as those usually used in building structures. It had been propelled by a grass mower operated by another peer. The victim was in his proximity. One end of the bar emerged from the right occipital region and the other end from the mouth corner on the same side. He was alive upon admission, but in the evolution, he developed local septic complications (meningitis, ventriculitis) and finally sepsis and mortal brain stem injury after 40 days. An autopsy was performed in the Department of Legal Medicine of the hospital.

The medico legal case took place 25 years ago. However, its exceptionality within the consulted bibliography has convinced us of its interest.

**KEY WORDS:** Skull Fractures; Brain Injuries, Traumatic; Phineas Gage; Cerebrovascular Trauma; Craniocerebral Trauma; Head Injuries, Penetrating.

Recibido para evaluación: Setiembre 2018

Aceptado para publicación: Enero 2019

Correspondencia: 21 de setiembre 2713. Apto. 401. C.P. 11300. Montevideo, Uruguay. Tel.: (+598) 27101418.

E-mail de contacto: [asoiza@adinet.com.uy](mailto:asoiza@adinet.com.uy)

## HECHOS

OGS, sexo masculino, raza blanca, 22 años ingresó el 16 de diciembre de 1994 a la emergencia del Hospital Militar Central de Montevideo (Uruguay) procedente de una unidad militar con diagnóstico de traumatismo cráneo encefálico penetrante. Un trozo de varilla de hierro retorcido (entorchado) se había introducido en su cráneo al ser proyectada como un misil por las aspas de una máquina cortadora de pasto. La varilla había sido abandonada y estaba oculta entre el césped.

La víctima no era quien manejaba la máquina pero se encontraba ocasionalmente en su proximidad al estar lavando un vehículo ambulancia. La máquina cortadora de pasto era del tipo doméstico, si bien se desconoce el modelo.

La varilla, cuyas dimensiones exactas no fueron consignadas ni existe registro fotográfico (se identificó como "retorcida, de uso en la construcción"), tenía un extremo emergiendo en la región occipital (entrada) y el otro por la comisura bucal derecha (salida). Medía por tanto poco más que el diámetro antero-posterior del cráneo. Fue extraída en la sala de emergencia e insólitamente descartada.

La tomografía computada de cráneo mostró un trayecto encefálico de derecha a izquierda, de arriba hacia abajo, atravesando la vía óptica y el vérmis cerebeloso. Discreto hematoma en el trayecto. Rotura de la parte occipital de la hoz del cerebro. Hematoma de fosa posterior derecha. Sangre en la comisura interhemisférica y cisternas basales. Esquirlas óseas en el orificio de entrada.

Ingresó a Cuidados Intensivos en coma.

La TC de cráneo de control al 5º día mostró hidrocefalia supratentorial que requirió derivación ventricular externa valvulada.

Al 11º día tuvo una hemorragia digestiva alta por lesión erosiva aguda de estómago con repercusión hemodinámica.

Curva febril de tipo séptico. Cultivo de líquido espinal turbio con abundante desarrollo de bacilos Gram negativos y regular desarrollo de *staphylococcuscoagulasa negativo*.

Al 15º día, TC de cráneo de control incambiada (área hemorrágica occípito-cerebelosa y edema cerebral difuso).

Al 18º día traqueotomizado, pasó a sala de neurología. Tráqueobronquitis purulenta. Foco neumónico pulmonar. Infección urinaria. Síntomas de sufrimiento de tronco encefálico, vagabundeo ocular y crisis extenso-pronadoras. Muerte clínica el 21 de enero de 1995, al 40º día.

## AUTOPSIA

A requerimiento de la Justicia Militar (Exp. 057/A/995) se practicó autopsia por el Departamento de Medicina Legal del hospital. Informe N° 134410 (figura 1); 21 de enero de 1995.

Dres. Augusto Soiza Larrosa y Domingo Mederos Catalano.

No se remite la barra de hierro.

Cadáver de sexo masculino, identificado como OGS, registro hospitalario 389065. 22 años, raza blanca, complexión muscular, talla 160 cm. Sin señas particulares. Buen estado de conservación postmortem (menos de 24 horas). Cambios cadavéricos precoces.

**Examen externo:** herida suturada en región temporo-parietal derecha en vías de cicatrización (entrada del misil). Sin lesión objetiva en macizo facial. Traqueotomía. Ausencia de otras lesiones externas.

**Examen interno: a)** Cráneo: al desprender el cuero cabelludo infiltración hemorrágica subcutánea que se extiende al músculo temporal derecho. La inspección del cráneo óseo muestra un orificio temporal derecho, a nivel de la parte posterior de la sutura temporo-parietal (señalado con el N° 1 del protocolo) de 8 mm de diámetro, circular, cortado a bisel (entrada craneana del misil). Se extrae la masa encefálica. En la base craneal, a nivel de su piso medio y sobre la cara posterior del peñasco temporal, un segundo orificio (salida craneana del misil). No hay fracturas irradiadas. Un tercer orificio en el hueso frontal corresponde al drenaje quirúrgico ventricular externo. El encéfalo es edematoso y congestivo, pero sin hematoma visible. Fijado en solución conservadora formolada, fue examinado días después. Su peso

N.R. 389 065 H. C. FF. AA. N° 134 410  
 Servicio de Anatomía Patológica  
 Montevideo, 21 de enero de 1995

**SUMARIO**  
 SR. JUEZ ~~XXXXXXXXXXXX~~ MILITAR E.I.No.5 ~~XXXX~~  
 El que suscribe Dr. Augusto Seiza Larrosa-Dr. Domingo Mederos informa a Ud. que en esta fecha ha realizado la necropsia del Sdo. la. con los siguientes resultados.

**ANTECEDENTES:** Ingresó al H.C. el 16.12.94, proveniente de su unidad, al haber sufrido la introducción violenta de un cuerpo extraño en su cráneo (varilla de hierro retorcido), proyectado por una máquina cortadora de césped, que ingresó en la región occipital derecha y emergió en la comisura bucal derecha, transfiriendo la masa encefálica. Durante la evolución, desarrolló complicaciones sépticas locales (meningitis; ventriculitis) y generales (sepsis) con rápido deterioro respiratorio y metabólico, muriendo el 21.01.95.

**IDENTIFICACION:** Sexo M Raza B Edad 22 Talla 160 cms.  
 Complexión muscular asténica opas no

Otros caracteres: cabello negro; lacio y corto; iris marrón; faltan piezas dentarias (no prótesis); no tatuajes; no cicatrices.

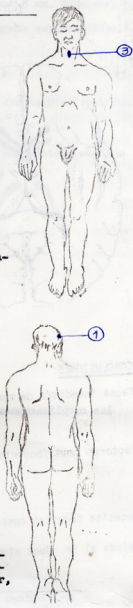
**FENOMENOS CADAVERICOS:** Hora 2330  
 rigidez intensa y total; enfriamiento en curso; livideces dorsales poco intensas y en fase móvil; no putrefacción.

**EXAMEN EXTERNO:**

- 1) herida en región temporo-parietal derecha, suturada en vías de cicatrización
- 2) cara, sin lesiones
- 3) traqueostomía, supurada, por la que escapan secreciones blanco-amarillentas
- 4) miembros superiores sin lesiones
- 5) tronco, cara dorsal y ventral, sin lesiones, salvo fécara sacra
- 6) miembros inferiores sin lesiones
- 7) genito-anal, sin lesiones

**EXAMEN INTERNO:**

1) **CRANEO:** infiltración hemorrágica cuero cabelludo y músculo temporal derecho. Orificio de entrada temporal derecho, a nivel de la parte posterior de la sutura temporo-parietal, de 8 mm diámetro, circular, perfectamente cortado a bisel.



No fracturas irradiadas.  
 Orificio de salida en el piso medio de la base del cráneo, a nivel de la cara posterior del peñasco temporal.

Orificio frontal, correspondiente a la trepanación para el drenaje ventricular externo.

Encefalo edematoso-congestivo; circunvoluciones aplanadas; L.C.R. turbio. Se ha conservado este material en fijación en suero salino y formal, para posterior estudio, por encontrarse muy friable, se advierte hematoma.

**Tórax y abdomen:** no hay lesiones traumáticas; vía aérea inundada por secreciones blanco-amarillentas. Pulmones con aspecto de focos bronconeumónicos.

Hígado de aspecto colestásico.

Bazo normal.

Resto del examen, sin lesiones.

**DISCUSION:**

Los hallazgos autópsicos, son concordantes con la descripción clínica del incidente. A nivel craneal, un objeto contundente ingresó por el hueso temporal derecho y emergió de la cavidad, luego de breves trayectos, por el piso medio de la base. En su recorrido labró un trayecto transfijante encefálico, cuya precisa topografía está a estudio (encefalo en fijación).

Hay evidencias de infección intracraneana, explicables por el masivo aporte microbiano, a través del objeto contundente, e importante edema cerebral.

A pesar de no disponer del presunto objeto contundente, es perfectamente compatible que una varilla de hierro como la que portaba el herido a su ingreso, haya penetrado violentamente en el cráneo, con una dirección atrás-adelante; arriba-abajo; derecha-izquierda.

Hay también evidencia de complicación infecciosa pleuro-pulmonar.

La muerte se produce por las consecuencias, fundamentalmente infecciosas, de la herida penetrante craneana. No hay signos de lucha ni defensa.

**CONCLUSIONES:**

Causa inmediata de muerte: Agravo encefálico con enclavamiento de tronco, secundario a las complicaciones de la herida penetrante craneana y transfijación encefálica.

Factores contribuyentes: Infección local y sistémica.

Necesita técnicas complementarias: Disección diferida del encefalo en fijación.

Saluda al Sr. Juez atentamente.

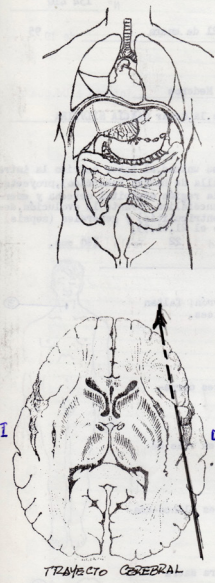


Figura 1. Protocolo de autopsia, anverso (izquierda) y reverso (derecha).

era de 1150 gramos y sus medidas 170 x 150 x 70 mm. Al seccionarlo, a nivel del lóbulo occipital derecho había una laceración con forma "en canal" que se extendía al lóbulo temporal homolateral en unos 6 cm, con un diámetro de 3mm (trayecto del misil). No hubo comunicación con los ventrículos cerebrales. Piocefalia. Coágulos cruóricos en el ventrículo medio. Ventrículos laterales distendidos con abundante contenido seropurulento. Líquido espinal turbio.

**b) Tórax y abdomen:** sin lesiones traumáticas. Vía aérea inundada por secreciones purulentas. Pulmones con focos de aspecto bronconeumónico. Hígado colestásico. Bazo normal.

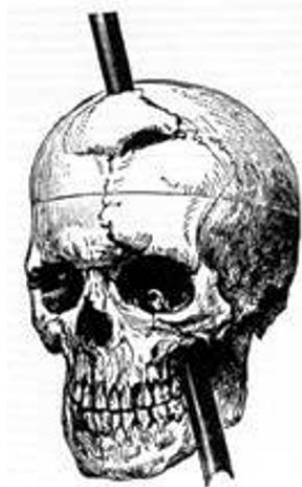Resto del examen sin lesiones. La anatomía patológica de los pulmones mostró rotura de tabiques y septos alveolares de probable causa mecánica (ventilación asistida a presión positiva) y depósito hialino en la superficie de los alvéolos compatible con distress respiratorio del adulto.

**Conclusiones de autopsia**

En el cráneo penetró un objeto contundente que en la emergencia hospitalaria se describió como "barra de hierro retorcida". Ingresó por la región temporal derecha (lesión de entrada) y emergió, luego de labrar un trayecto en el cerebro, por el piso medio de la base (lesión de salida). Su recorrido transfijante encefálico fue de atrás-adelante y ligeramente de derecha-izquierda, de arriba-abajo. Provocó infección intracraneana por el masivo aporte microbiano que contaminaba el objeto con flora del suelo. No fue remitido el objeto contundente, pero de acuerdo a lo consignado en la historia clínica de la emergencia hospitalaria, los hallazgos autópsicos son compatibles con el ingreso de la varilla de hierro extraída del cráneo de la víctima a su ingreso. La dirección del misil ha sido la consignada. Hubo infección del tejido nervioso (ventriculitis, pio-



**Figura 2.** Phineas Gage (1823-1861) en fotografía de gabinete, 1º de enero de 1860 con la barra de hierro que transfixió su cráneo (colección de la familia; tomado de Wikipedia, dominio público). Disponible en: [https://es.wikipedia.org/wiki/Phineas\\_Gage](https://es.wikipedia.org/wiki/Phineas_Gage)



El Dr. Harlow lo describió así: *“Front and lateral view of the cranium, representing the direction in which the iron traversed its cavity; the present appearance of the line of fracture, and also the large anterior fragment of the frontal bone, which was entirely detached, replaced and partially re-united”*.

**Figura 3.** Diagrama con la trayectoria de la barra de hierro en el cráneo de Phineas Gage, según John Martin Harlow (Boston, 1869), médico que lo asistió. Disponible en: <https://neurophilosophy.files.wordpress.com/2006/12/harlowbmsj1860.pdf>

*Horrible Accident.*—As Phineas P. Gage, a foreman on the railroad in Cavendish, was yesterday engaged in tamia for a blast, the powder exploded, carrying an iron instrument through his head an inch and a fourth in circumference, and three feet and eight inches in length, which he was using at the time. The iron entered on the side of his face, shattering the upper jaw, and passing back of the left eye, and out at the top of the head. The most singular circumstance connected with this melancholy affair is, that he was alive at two o'clock this afternoon, and in full possession of his reason, and free from pain.—*Ludlow, Vt., Union.*

**Figura 4.** Primera noticia en la prensa local, *Boston Post* del 21 de setiembre de 1848 (Wikipedia, dominio público).

cefalia) y broncopulmonar, con importante edema cerebral, desviación de estructuras y sufrimiento de tronco encefálico, a las que cabe atribuir en último término la muerte. Se destaca que no hubo signos de lucha ni defensa.


En suma: causa inmediata de muerte, agravo encefálico con enclavamiento de tronco, secundario a las complicaciones de la herida penetrante craneana por un misil de hierro con transfixión cerebral. Factores contributivos, infección local y sistémica, distress respiratorio.

## DISCUSIÓN

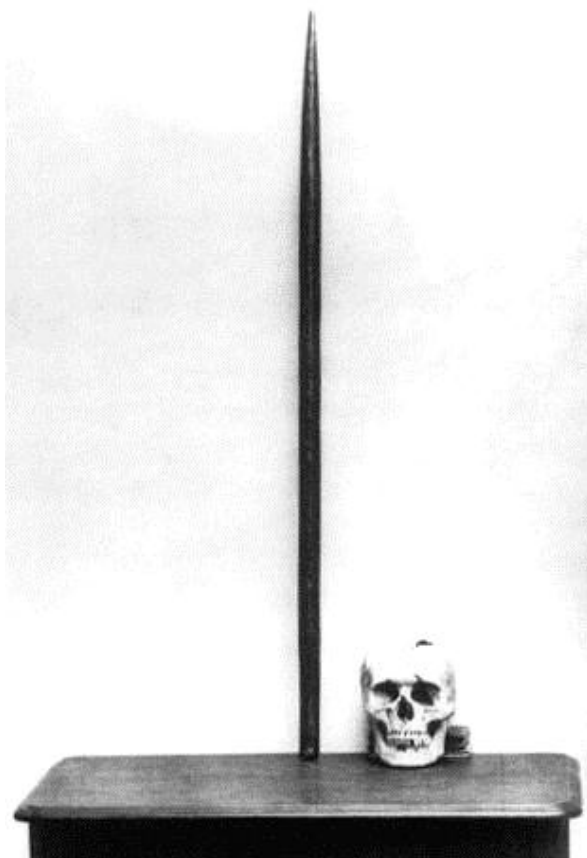
Las heridas transfixiantes de cráneo son habitualmente causadas por proyectiles de armas de fuego. El caso que aquí se presenta es una excepción, una rareza médica.

El antecedente histórico de una herida de esta naturaleza se remonta al año 1848, con la particularidad de que *la víctima sobrevivió*. El caso es conocido y publicado por historiadores de la medicina, médicos del área forense y periodistas (1-3).

Phineas Gage (1823-1861, figura 2), de 25 años, en Estados Unidos, trabajaba como capataz de cuadrilla en la empresa de ferrocarriles. El 13 de setiembre de 1848, estaba ocupado en la voladura de rocas para la construcción de las vías en la línea Rutland-Burlington (Nueva Inglaterra). Perforaba las rocas para introducir el explosivo, un detonador y finalmente sellado con arena. Para compactar el material utilizaba una barra de hierro que introducía



**Figura 5.** Portada del folleto del Dr. John M. Harlow (Boston, 1869) donde describió el caso de Phineas Gage con el diagrama de la transfijación del cráneo.



**Figura 6.** Cráneo de Phineas Gage y barra de hierro conservados en el Warren Anatomical Museum, Harvard University School of Medicine.

en la perforación mediante golpes. A las 4:30 pm se produjo una explosión, tal vez por una chispa por el roce de la barra que deflagró la carga explosiva. La barra de hierro fue súbitamente rechazada fuera del agujero e impactó en el cráneo del capataz que la manejaba, transfixiándolo, “*entrando por el lado izquierdo de la cara, pasando por detrás del ojo izquierdo y saliendo por la parte superior de la cabeza*” (figura 3). La noticia fue comunicada en la prensa local (figura 4). La barra tenía una longitud de 1,1 m y diámetro de 32 mm. Los pormenores de la evolución de la impresionante herida, asistido por el médico John Martin Harlow, están bien documentados en la bibliografía, incluyendo la descripción por el propio Harlow (4) (figura 5). Fue dado de alta el 1º de enero de 1849. Gage perdió su ojo izquierdo y sufrió *notorios cambios en su personalidad* (pero no alteraciones motoras, de lenguaje, mnésicas ni de la inteligencia) que le impidieron el reintegro a su habitual empleo. Se desempeñó en trabajos zafrales y ocasionales. Tal vez se exhibió en un circo. Tuvo accesos epilépticos. Murió 13 años después, y no se le practicó autopsia. Fue sepultado en el Lone Mountain Cemetery de San Francisco. En 1867 su cadáver fue exhumado; su hermano rescató el cráneo y la barra de hierro y la remitió al médico John Harlow. Ambos se conservan en el *Warren Anatomical Museum* de la Escuela de Medicina de la Universidad de Harvard (figura 6).

El cambio de comportamiento que exhibió Gage se reconoce hoy como *síndrome disejecutivo por lesión del lóbulo frontal* y se observa con frecuencia siguiendo al impacto del cerebro (sus lóbulos frontales) contra la cara interna del cráneo óseo en los siniestros de tránsito, caídas y precipitaciones (*cinetic trauma*). La corteza del lóbulo frontal está vinculada a las emociones, la personalidad, las funciones ejecutivas y la adquisición de nuevas destrezas en general. Todo ello queda trastocado luego de cicatrizadas las lesiones contusas.

Phineas Gage se transformó en un personaje legendario en los anales de la neurología y neuropsicología y su caso ha sido fundamental para el estudio



**Figura 7.** Máquina cortadora de pasto. En su base tiene cuchillas que en su rotación seccionan el pasto, y eventualmente proyectan materiales potencialmente contundentes que se encuentran en el suelo.

y comprensión del daño cerebral postraumático. Además fue la primera evidencia de una zona cerebral relacionada con el comportamiento ético y la conducta social.

Numerosos incidentes de lesiones en el cráneo por objetos contundentes de todo tipo (misiles no balísticos) proyectados por las máquinas cortadoras de pasto se han publicado.

El 17 de abril del 2013, un hombre de 30 años de edad que trabajaba como jardinero (Carolina del Norte, EEUU) resultó herido al recibir un golpe en la cabeza (no transfixiante) de un proyectil de metal despedido por una cortadora de pasto operada en las cercanías por un compañero de trabajo. Murió en 24 horas por las lesiones. El Instituto Nacional para la Seguridad y Salud Ocupacional (*NIOSH*), División de Investigaciones sobre Seguridad (*DRS*), Programa de Análisis de Casos de Muerte Ocupacional y Evaluación de Controles llevaron a cabo una investigación y analizaron las circunstancias del incidente, el informe del médico forense y el certificado de defunción, así como las fotografías tomadas en el lugar del incidente y las declaraciones de testigos. La víctima tenía una estatura aproximada de 1,62 metros y 59 kilos de peso. El proyectil de metal se originó en una estaca en espiral que se usaba para atar con



**Figura 8.** Fragmento de varilla de hierro entorchado, verosímilmente similar al que causó la lesión del paciente de esta presentación.

una correa a una mascota en el patio trasero de la propiedad. El jardinero se encontraba aproximadamente a unos 8 metros de la cortadora de césped en funcionamiento mientras usaba una podadora. La cortadora de pasto golpeó la estaca de metal seccionando una pieza de metal, que fue lanzada desde abajo de la cortadora y golpeó al jardinero en el costado de la cabeza. El jardinero se encontraba parado cuando ocurrió el incidente, si bien no está claro cuál era su ubicación exacta cuando el proyectil de metal lo golpeó. La cortadora de césped era un modelo comercial para tripular, del 2009, y la velocidad de las cuchillas de esta cortadora alcanzaba aproximadamente 8500 revoluciones por minuto o **96,6 millas por hora en la punta de la cuchilla** (5).

En otro caso, un pequeño fragmento de alambre (5 mm) fue despedido por una máquina cortadora de pasto, penetró en abdomen superior, transfixió el corazón (ambos ventrículos), penetró en pulmón izquierdo y quedó alojado en la pared torácica. Produjo la muerte inmediata por taponamiento cardíaco (hemopericardio de 300 cc) [(6)].

La víctima objeto de nuestra presentación murió por las consecuencias de la transfixión de su cráneo por el trozo de hierro impulsado por la máquina cortadora de pasto (figura 7). La masa de



ese fragmento de hierro (figura 8) no es conocida, lo que impide calcular su velocidad inicial y su energía cinética. Pero el resultado producido excede estas precisiones y muestra el real peligro de los objetos proyectados por las aspas de las máquinas-corta césped. La proyección de objetos contundentes ocultos en la vegetación del suelo no es infrecuente con estas máquinas. Esto es debido a que la máquina tiene una o varias cuchillas rotatorias que seccionan el pasto y lo proyectan hacia atrás o al costado donde es recogido en una bolsa. Si se ha removido el saco o no lo tiene el objeto contundente puede proyectarse a distancia. Los manuales recomiendan que previo al pasaje de la máquina se retire todo objeto del suelo capaz de ser proyectado, y el operador sea provisto de medidas de protección (casco cefálico, lentes de seguridad, guantes, pierneras). Y que en el área de operación *no existan personas ni animales que puedan ser alcanzados*.

En el presente caso, el herido no era el operador de la máquina *sino un individuo que estaba en las proximidades y que las leyes del azar le convirtieron en víctima*. ¿Cómo pudo ser alcanzado por el misil?. Sin duda el trozo de hierro estaba en el suelo y no había sido retirado previamente. Tampoco la máquina pudo retenerlo pues ¿tenía el saco recolector colocado, o éste no existía?.

Para dar una idea del potencial lesivo de un objeto proyectado como misil por las cuchillas de una máquina cortadora de pasto lo comparamos con los proyectiles de arma de fuego del tipo pistola y revólver. Viajan a velocidad inferior (medida en la boca del arma) a 500 m/seg y se consideran de *energía cinética media*. Comparativamente, *la velocidad inicial de la bala de un arma calibre 7,65 es de 450 m/s*.

**Los objetos tomados por las cuchillas de una máquina que giran a miles de revoluciones por minuto (hasta 3000/minuto), pueden ser impulsados a una velocidad estimada (según los modelos) en 200 a 232 millas/hora (322 a 373 km/hora = 193 a 223 m/seg) (7,8).** A tal velocidad la capacidad para causar lesio-

nes significativas está relacionada con la masa del objeto que despiden las cuchillas. Los fragmentos de pequeña masa impulsados por estas máquinas se comportan como proyectiles subsónicos.

Velocidad y masa se vinculan con la **energía cinética** que el objeto transmitirá al impactar en la víctima *y puede causar lesiones muy graves, incluso transfixiantes si su estructura es "proclive" a penetrar*. Puede incluso matar. Una lesión transfixiante de cráneo como la que presentamos aquí es una excepción y rareza médica. De ahí su interés en registrarlo para la bibliografía del neurotrauma.

## REFERENCIAS

- (1) Ratiu P, Talos I, Haker S, Lieberman D, Everet P. Case Report. The Tale of Phineas Gage Digitally Remastered. *J Neurotrauma* 2004; 21(5):637-643. <https://doi.org/10.1089/089771504774129964>
- (2) Costandi M. The incredible case of Phineas Gage. *Neurophilosophy Wordpress*, under History of neuroscience, Neuroscience, Psychology Monday, December 4, 2006. Disponible en: <https://neurophilosophy.wordpress.com/2006/12/04/the-incredible-case-of-phineas-gage/> [Consulta 31/08/2018].
- (3) Quijada P. En 1848 una barra de hierro le atravesó el cráneo y sobrevivió. *Cosas del cerebro*, May 11, 2013. Disponible en: <https://abcblogs.abc.es/cosas-cerebro/curiosidades/en-1848-una-barra-de-hierro-le-atraveso-el-craneo-y-sobrevivio.html>
- (4) John M, Harlow JM. Passage of an iron rod through the head. Letter to the Editor. *Boston Med Surg J* 1848; 39:389-393.
- (5) NIOSH. Fatality Assessment and Control Evaluation Program. Inform N° 2013/04. Disponible en: <https://www.cdc.gov/spanish/niosh/face/pdfs/face2013-04.pdf> [Consulta 31/08/2018].
- (6) Huston B, County R. Medical Examiner's Office. A Fatal Perforating Lawn Mower Injury. *J Forensic Sci Criminol* 2015; 2(1):1014.
- (7) Coopwood TB. Missile injuries from power lawn mowers. *Texas Med* 1976; 72(4):53-54.
- (8) McNamara WF, Yamout S, Escobar M, Glick P. Lawn mower-related projectile injury. *Pediatr Surg Int* 2009; 25:643.64.