




# Guía para el tratamiento de cólico nefrítico en paciente embarazada

## Guidelines for the treatment of nephritic colic in pregnant patients.

### Diretrizes para o tratamento de cólica nefrítica em mulheres grávidas.

 <https://doi.org/10.35954/SM2024.43.2.8.e302>

Uruguaya Rodríguez <sup>a</sup>  <https://orcid.org/0009-0008-1396-0592>

Lucía Varela <sup>b</sup>  <https://orcid.org/0009-0000-2079-3923>

María Eugenia Verde <sup>c</sup>  <https://orcid.org/0009-0007-6569-2983>

(a) Dirección Nacional de Sanidad de las Fuerzas Armadas. Hospital Central de las Fuerzas Armadas. Servicio de Urología. Montevideo, Uruguay.

(b,c) Dirección Nacional de Sanidad de las Fuerzas Armadas. Hospital Central de las Fuerzas Armadas. Servicio de Ginecología. Montevideo, Uruguay.

#### Cómo citar este artículo / Citation this article / Como citar este artigo

Rodríguez U, Varela L, Verde ME. Guía para el tratamiento de cólico nefrítico en paciente embarazada. Salud Mil [Internet]. 4 de noviembre de 2024 [citado DD de MM de AAAA];43(2):e302. Disponible en: <https://revistasaludmilitar.uy/ojs/index.php/Rsm/article/view/438>. DOI: 10.35954/SM2024.43.2.8.e302.

## RESUMEN

**Introducción:** el cólico nefrítico es una de las causas más frecuentes de consulta en puerta de emergencia. Cuando se presenta en una paciente embarazada, genera un desafío diagnóstico y terapéutico que requiere un abordaje multidisciplinario.

**Materiales y métodos:** se realizó una búsqueda bibliográfica en la base de datos MedLine/PubMed considerando revisiones sistemáticas de literatura, reportes de casos clínicos, estudios observacionales retrospectivos publicados en los últimos 10 años, con el objetivo de obtener sustento informativo para crear un algoritmo diagnóstico y terapéutico que plantee el manejo del cólico nefrítico en la embarazada, dirigido a médicos emergencistas, urólogos y ginecólogos.

**Resultados:** se obtuvieron en total 39 artículos, que fueron analizados, trabajando finalmente en base a 17 textos, que son los citados.

**Discusión:** el diagnóstico se basa en la historia clínica, examen físico, pruebas de laboratorio e imagen. Tratamiento de inicio conservador, que incluye hidratación, analgésicos y antieméticos, reservando la utilización de antibióticos para cuadros infecciosos. De no funcionar éste, se optará por tratamiento intervencionista.

**Conclusiones:** la embarazada con cólico nefrítico se estudia en base a paraclínica humoral y de imagen (ecografía, resonancia nuclear magnética y tomografía axial computada de baja dosis). El tratamiento es principalmente conservador, ante la falla del mismo o ante cuadros infecciosos es quirúrgico.

**PALABRAS CLAVE:** Algoritmos; Cálculos Renales; Catéteres Urinarios; Embarazo; Imagen por Resonancia Magnética; Mujeres Embarazadas; Ureteroscopia; Urolitiasis.

Recibido para evaluación: abril 2024.

Aceptado para publicación: julio 2024.

Correspondencia: Avenida 8 de Octubre 3050. CP 11300. Montevideo, Uruguay. Tel. +598 24876666 interno 3330.

E-mail de contacto: [hcuosec@dnsffaa.gub.uy](mailto:hcuosec@dnsffaa.gub.uy)





## ABSTRACT

**Introduction:** Renal colic is one of the most frequent causes of emergency room visits. When it occurs in a pregnant patient, it generates a diagnostic and therapeutic challenge that requires a multidisciplinary approach.

**Materials and methods:** A bibliographic search was carried out in the MedLine/PubMed database considering systematic literature reviews, clinical case reports, retrospective observational studies published in the last 10 years with the aim of obtaining information to create a diagnostic and therapeutic algorithm for the management of nephritic colic in pregnant women, aimed at emergency physicians, urologists and gynecologists.

**Results:** A total of 39 articles were obtained and analyzed, finally working on the basis of 17 texts, which are those cited.

**Discussion:** Diagnosis is based on clinical history, physical examination, laboratory and imaging tests. Conservative initial treatment, including hydration, analgesics and antiemetics, reserving the use of antibiotics for infectious conditions. If this does not work, interventional treatment will be chosen.

**Conclusions:** Pregnant women with renal colic are studied on the basis of humoral and imaging (ultrasound, magnetic resonance imaging and low dose computed axial tomography). The treatment is mainly conservative; in case of failure or infectious conditions, surgery is performed.

**KEYWORDS:** Algorithms; Kidney Calculi; Urinary Catheters; Pregnancy; Magnetic Resonance Imaging; Pregnant Women; Ureteroscopy; Urolithiasis.

## RESUMO

**Introdução:** A cólica renal é uma das causas mais frequentes de consulta no departamento de emergência. Quando ocorre em uma paciente grávida, gera um desafio diagnóstico e terapêutico que exige uma abordagem multidisciplinar.

**Materiais e métodos:** Foi realizada uma pesquisa bibliográfica no banco de dados MedLine/PubMed, considerando revisões sistemáticas da literatura, relatos de casos clínicos, estudos observacionais retrospectivos publicados nos últimos 10 anos, com o objetivo de obter informações para a criação de um algoritmo diagnóstico e terapêutico para o manejo da cólica nefrética em gestantes, destinado a médicos de emergência, urologistas e ginecologistas.

**Resultados:** Um total de 39 artigos foi obtido e analisado, sendo que, por fim, trabalhamos com base em 17 textos, que são os citados.

**Discussão:** O diagnóstico é baseado na história clínica, exame físico, exames laboratoriais e de imagem. O tratamento inicial é conservador, incluindo hidratação, analgésicos e antieméticos, reservando o uso de antibióticos para quadros infecciosos. Se isso não funcionar, o tratamento intervencionista será escolhido.

**Conclusões:** as gestantes com cólica renal são estudadas com base em exames humorais e de imagem (ultrassom, ressonância magnética e tomografia axial computadorizada de baixa dose). O tratamento é principalmente conservador, com cirurgia em caso de falha ou condições infecciosas.

**PALAVRAS-CHAVE:** Algoritmos; Cálculos Renais; Cateteres Urinários; Gravidez; Imageamento por Ressonância Magnética; Gestantes; Ureteroscopia, Urolitíase.

## INTRODUCCIÓN

El cólico nefrítico es una patología muy prevalente y una de las causas más frecuentes de consulta en puerta de emergencia. En España se estima que corresponde al 1.4% del total de las consultas en urgencias (1).

Es un cuadro clínico caracterizado por: dolor intenso, de instalación brusca, tipo cólico, que se topografía en la región lumbar afectada y que puede irradiarse tanto al abdomen, fosas lumbares (FFLL), como región genital.

Dicho dolor, suele acompañarse de un síndrome neuro vegetativo (SNV) dado por náuseas y vómitos, pudiéndose presentar sintomatología urinaria concomitante, y elementos de síndrome toxi-infeccioso. La causa principal, es la litiasis o urolitiasis, patología que afecta a 1 de cada 11 personas en Estados Unidos, según algunos reportes consultados (2).

La incidencia de cálculos renales varía a nivel mundial, y esto es debido a factores como el clima, la etnia, el género y la dieta que influyen de manera diferente en las distintas poblaciones. Así mismo, se ha visto en los últimos años un aumento global de la incidencia atribuible, sobre todo, a causas dietéticas y a patología crónica, como la diabetes y la hipertensión arterial y se ha informado una tendencia a la presentación de urolitiasis más predominantemente en mujeres (3).

Aunque no sea tan frecuente, el cólico nefrítico, puede presentarse también durante el embarazo, situación que genera un desafío tanto diagnóstico como terapéutico, y requiere de un abordaje multidisciplinario que involucre radiólogos, urólogos, ginecólogos, e incluso médico internista y anestesiista (4,5).

La incidencia de esta patología en el embarazo es de aproximadamente 1/1500 casos, pudiendo determinar resultados obstétricos adversos como el parto prematuro, la rotura prematura de membra-

nas, infección urinaria baja, pielonefritis gravídica (PNG), sepsis urinaria, aborto, preeclampsia (6-8).

La mayoría de los casos ocurren en el segundo y tercer trimestre.

El tratamiento puede comprender desde un manejo conservador hasta el tratamiento quirúrgico según la severidad del caso y la causa del mismo (4,8).

El objetivo de la búsqueda bibliográfica es obtener sustento informativo para crear un algoritmo diagnóstico y terapéutico aplicable por médicos emergencistas, urólogos y ginecólogos que formule el manejo del cólico nefrítico en la embarazada.

## METODOLOGÍA

Se realizó una búsqueda bibliográfica en la base de datos MedLine/PubMed y en la biblioteca Scielo, utilizando los descriptores: algoritmos, cálculos renales, catéteres urinarios, embarazo, imagen por resonancia magnética, mujeres embarazadas, ureteroscopía y urolitiasis.

Se utilizaron como filtros: los textos publicados en los últimos 10 años, limitándose el idioma a inglés, portugués y español. Se obtuvieron en total 39 artículos, que fueron analizados, trabajando finalmente en base a 17 textos, que son los citados.

## MARCO TEÓRICO

El cólico nefrítico o cólico renal, es una urgencia urológica frecuente y su recurrencia es de alrededor del 50%. Es un cuadro clínico causado por la obstrucción ureteral aguda, parcial o completa, teniendo cómo causa principal la litiasis urinaria. Se produce un aumento brusco de la presión intraluminal debido a la obstrucción ureteral aguda que se extiende desde las terminaciones nerviosas nociceptivas localizadas en la submucosa y en la lámina propia de la cápsula renal peripiélica hasta la pelvis renal y el uréter proximal. Además la musculatura lisa de la pared ureteral se contrae intentando expulsar la obstrucción. Sino lo logra se espamodiza. Hay una mayor producción de



ácido láctico que irritará las fibras lentas tipo A y las rápidas tipo C. Estos impulsos nerviosos generados viajan a los segmentos medulares D11-12, llegan al sistema nervioso central y potencian la crisis. La distribución por dermatomas del dolor renal es el resultado de la convergencia somato-visceral de la información neural recibida desde la médula espinal, de manera que el dolor se puede percibir en cada órgano que comparte inervación con el tracto urinario. El resto de los síntomas como náuseas, vómitos, taquicardia, disminución del peristaltismo intestinal se deben a las múltiples conexiones entre los plexos renal, celíaco y mesentérico.

Se han descrito 3 fases sucesivas en la obstrucción uretral aguda: la primera que puede durar de 0 a 1,5 horas, donde aumenta el flujo sanguíneo renal (FSR) y la presión uretral (PU). En la 2da, de 1,5 a 5 horas, cae el FSR mientras que la PU continúa aumentando. En la 3era fase, más allá de 5 horas, se ve disminución de FSR y de la PU.

El aumento inicial del FSR es debido a una vasodilatación preglomerular. Posteriormente el FSR y la PU disminuyen en un mecanismo de auto-defensa por la subsiguiente vasoconstricción preglomerular que aumentará las resistencias intrarrenales. Si bien el filtrado glomerular disminuye, siempre persiste dentro de unos mínimos, donde la orina acumulada en la pelvis renal podría escapar por reflujos pielovenosos y pielolinfáticos. Esto se traduce como una mejoría espontánea de la intensidad del dolor algunas horas después del inicio. La prolongada e intensa hiperpresión dentro del sistema colector podría implicar una anulación muy severa del filtrado glomerular, pero antes de que suceda puede producirse una rotura de la vía urinaria, a nivel de los fórnix caliciales, con extravasación de orina a nivel perirenal.

No está del todo claro el daño irreversible a nivel de la función renal, iría desde las 2 semanas a las 6 para otros trabajos (9).

En la paciente embarazada, las causas principales de cólico nefrítico son la litiasis renal y la ureterohidronefrosis gravídica (UHN).

El embarazo determina cambios anatómicos y fisiológicos que involucran al aparato urinario entre otros sistemas afectados. El crecimiento progresivo del útero grávido a medida que avanza el embarazo, determina una compresión del uréter a nivel de la pelvis, lo que a su vez provoca dilatación del sistema pielocalicial, generando UHN. Esta entidad es común, afectando a más del 40% de las embarazadas, y predomina en el riñón derecho debido a la dextrorrotación uterina fisiológica, que determina compresión del uréter derecho y los vasos ilíacos a nivel de la pelvis ósea. Por otra parte, además de la compresión del uréter por el útero grávido, existe una relajación del musculo liso determinada por los altos niveles de progesterona circulantes (7,10,11).

Por lo que se refiere a la secreción placentaria de 1,25-dihidroxicolicalciferol y paratohormona (PTH) están reducidos, lo que determina una hipercalcemia transitoria durante el embarazo. Esta condición fisiológica y transitoria, sumada a la ectasia generada por la dilatación pielocalicial favorece el depósito de cristales en la orina, generando cálculos (5,6).

Además, las tasas de filtrado glomerular y el flujo plasmático renal aumentan aproximadamente un 25% durante el embarazo, debido al aumento del gasto cardíaco, disminución de la resistencia vascular, aumento de los niveles de hormonas natruréticas, progesterona, aldosterona, desoxicortisona y gonadotrofina coriónica humana. Esto conlleva un aumento en la excreción urinaria de metabolitos osmóticamente activos como glucosa, aminoácidos, proteínas y vitaminas. Estas alteraciones hemodinámicas determinan un aumento en la filtración de calcio, sodio y ácido úrico, y explicaría la mayor incidencia de litiasis por fosfato de calcio en mujeres embarazadas (4,5,12).

La litiasis puede generar obstrucción y favorecer la presencia de PNG, patología infecciosa que determina un aumento de la morbi-mortalidad tanto

materna como fetal ya que puede desencadenar sepsis de origen urinario, insuficiencia renal, así como aborto, parto prematuro, rotura prematura de membranas ovulares, llegando en casos extremos a la muerte materna o fetal (3,7,11,13).

## DISCUSIÓN

### a) Diagnóstico

1) Debe realizarse una historia clínica completa (anamnesis y examen físico), en paciente con síntomas sugestivos de cólico nefrítico. El dolor en flanco es la presentación más común en pacientes obstétricas, estando presente en más del 85% (7,14).

Otros síntomas pueden ser, hematuria, disuria, polaquiuria, náuseas, vómitos y en caso de paciente infectada, fiebre.

El diagnóstico de cólico nefrítico en la embarazada es una situación desafiante, ya que los métodos paraclínicos de diagnóstico tienen sus limitantes, en este tipo de pacientes.

2) Frente a la sospecha diagnóstica, se debe solicitar paraclínica humoral en vistas a descartar o confirmar un proceso infeccioso concomitante y valorar la función renal. Se solicitará hemograma, crisis, función renal, VES y PCR, así como examen de orina completo y urocultivo (7,10,11).

En el examen de orina puede encontrarse microhematuria hasta en un 54% de los casos (14).

3) La imagenología es el tercer pilar diagnóstico. El estudio imagenológico de elección en pacientes no embarazadas es la tomografía axial computada (TAC) sin contraste, pero este método de estudio debe evitarse en la paciente embarazada por los riesgos fetales que conlleva (15).

En este grupo de pacientes, el estudio de primera línea es la ecografía de aparato urinario, método seguro y no invasivo que tiene una sensibilidad diagnóstica muy variable que va desde el 38 al 95%, siendo dependiente del operador.

La ecografía transvaginal, puede aportar información valiosa para la visualización diagnóstica de cálculos ureterales distales, detectando hasta un 94% de estos últimos.

En caso de duda diagnóstica la valoración de jets ureterales, mediante estudio Doppler, puede aportar datos complementarios, la ausencia del mismo del lado sintomático, observado durante al menos 5 minutos, tiene una sensibilidad del 95% y una especificidad del 90% (2,7,16).

La urografía por resonancia magnética sin contraste (Protocolo Haste), debe ser considerada como de segunda línea en caso de que la ecografía no sea concluyente y persistan los síntomas con manejo conservador. Este estudio tiene una sensibilidad del 80% y una especificidad de 98 al 100%. La TAC a bajas dosis y sin contraste se utiliza como última opción en casos muy específicos, la Asociación Americana de Urología (AUA) recomienda la TAC a bajas dosis (menor a 5 mGy), como una modalidad de imagen adecuada para mujeres en el segundo y tercer trimestre cuando la ecografía inicial no es diagnóstica, basándose en el respaldo de la Asociación Americana de Ginecología y Obstetricia (ACOG), de que se encuentra muy por debajo del umbral de radiación de 50 mGy, no asociándose a pérdidas ni anomalías fetales (5,7,8,10,16).

### b) Tratamiento

El manejo del cólico nefrítico en pacientes obstétricas requiere de un enfoque multidisciplinario compuesto por urólogo, obstetra, radiólogo, neonatólogo, nefrólogo, internista y anestesiista (4,7,16).

El tratamiento va dirigido al control del dolor y el síndrome neuro-vegetativo (SNV) acompañante y de la litiasis cuando esta es la responsable del cuadro doloroso (4,6,7,16).

1) En primera instancia se plantea el tratamiento médico conservador, el cual es efectivo en el 70-80% de los casos durante el embarazo (6).



Las pacientes con cólico renal confirmado durante el embarazo deben comenzar con hidratación, analgésicos, antieméticos y antibióticos si corresponden.

El manejo del dolor debe adecuarse a la intensidad del mismo. Inicialmente se deben administrar analgésicos orales como el paracetamol.

Se debe evitar el uso de AINES dadas las consecuencias fetales adversas en el tercer trimestre, asociándose a oligoamnios y cierre prematuro del conducto arterioso.

En las pacientes que no responden al tratamiento oral, o presenta intolerancia digestiva se puede administrar analgesia intravenosa. Como segunda línea de tratamiento analgésico contamos con opioides como la morfina. El uso prolongado de los mismos puede determinar síndrome de abstinencia y depresión respiratoria neonatal. Para el manejo de náuseas y vómitos por SNV, se recomienda el uso de metoclopramida y ondansetrón indistintamente.

El uso de terapia expulsiva con alfa-bloqueantes, que promueven la relajación del músculo liso ureteral, es una práctica controvertida durante el embarazo por los riesgos que conlleva, tanto para la madre como para el feto, pudiendo tener poco efecto sobre un uréter ya fisiológicamente dilatado (4,7,16).

2) En caso de cuadro infeccioso que requieran la utilización de antibióticos, son seguros durante el embarazo las penicilinas, las cefalosporinas, la azitromicina, la eritromicina y la clindamicina. Los aminoglucósidos no se recomiendan por el riesgo de nefrotoxicidad materna-fetal.

La doxiciclina, fluoroquinolonas, y trimetoprima deben evitarse en la embarazada por los riesgos teratogénicos (8,16).

3) En paralelo a lo antes mencionado, el equipo de ginecología valorará al binomio materno fetal desde el punto de vista obstétrico y determinará de ser necesario, según la edad gestacional y la presentación del cuadro, la inducción de la maduración pulmonar fetal así como otros tratamientos dirigidos.

4) De no funcionar este tratamiento conservador, se optará por un tratamiento intervencionista, que se ajustará a cada caso particular.

Se recomienda el tratamiento quirúrgico activo, en caso de dolor incontrolable, pielonefritis obstructiva, riñón único, función renal alterada, cálculos ureterales bilaterales, y empeoramiento del cuadro clínico.

Las opciones de manejo intervencionista incluyen, la colocación de Stent Ureteral (catéter Doble J), pielonefrostomía percutánea (PNP) y tratamiento primario mediante ureterorenoscopia (URS). La colocación de Stent Ureteral o catéter Doble J, y la PNP son igualmente eficaces para drenar el sistema colector infectado u obstruido, siendo técnicas mínimamente invasivas, y se utilizan como *estándar de oro* para el tratamiento quirúrgico. Su utilización dependerá tanto de la disponibilidad de recursos así como la preferencia del cirujano y de la paciente. La inserción del catéter Doble J, se considera de primera línea en pacientes embarazadas en las que ha fallado el tratamiento conservador. La PNP, es igualmente eficaz y segura, pero asocia la incomodidad de ser un drenaje externo (7,14,16,17).

Ambos procedimientos requieren de reemplazo cada 6 semanas por el riesgo de calcificación. La PNP tiene la ventaja de poder ser colocada bajo guía ecográfica, y sedación y anestesia local, sin requerir fluoroscopia.

La ureterorenoscopia, permite el abordaje terapéutico de la litiasis renoureteral.

Es una técnica segura durante el embarazo, permitiendo la visualización del cálculo mediante instrumentos, rígidos, semirígidos o flexibles. Se puede realizar tanto con anestesia general como raquídea, y se ha convertido en una alternativa aceptada en pacientes que no toleran las derivaciones urinarias (Doble J o PNP) y/o múltiples recambios de los mismos. Puede realizarse bajo guía ecográfica completa o con baja dosis de radiación.

Esta contraindicada en pacientes con infección. Los tratamientos alternativos como, litotricia por onda de choque (LEOC) y la nefrolitotomía

percutánea (NLPC), presentan elevado riesgo teratogénico en el embarazo por lo que no se recomienda su uso (4,5,16,17).

### CONCLUSIONES

El cólico nefrítico es una de las causas más frecuentes de consulta en puerta de emergencia. Cuando se presenta en una paciente embarazada, genera un desafío diagnóstico y terapéutico que requiere un abordaje multidisciplinario.

El diagnóstico se basa en la historia clínica, examen físico y pruebas de laboratorio e imagen. Dentro de estas últimas, el estudio de primera línea es la ecografía de aparato urinario, seguida por la urografía por resonancia magnética (RNM) sin contraste.

El tratamiento va dirigido al control del dolor y del SNV acompañante, así como de la litiasis. Se comenzará con un manejo conservador, que incluye hidratación, analgésicos y antieméticos, reservando la utilización de antibióticos cuando sea necesaria.

De no funcionar el tratamiento conservador, se optará por el tratamiento intervencionista que se ajustará a cada caso. Dentro de las opciones de manejo intervencionista, la inserción de catéter Doble J se considera de primera línea, seguido por la PNP que es igual de eficaz y segura. La URS permite el abordaje terapéutico de la litiasis y es una alternativa en pacientes que no toleran las derivaciones urinarias y/o que requerirán su recambio, estando contraindicada en pacientes con infección.

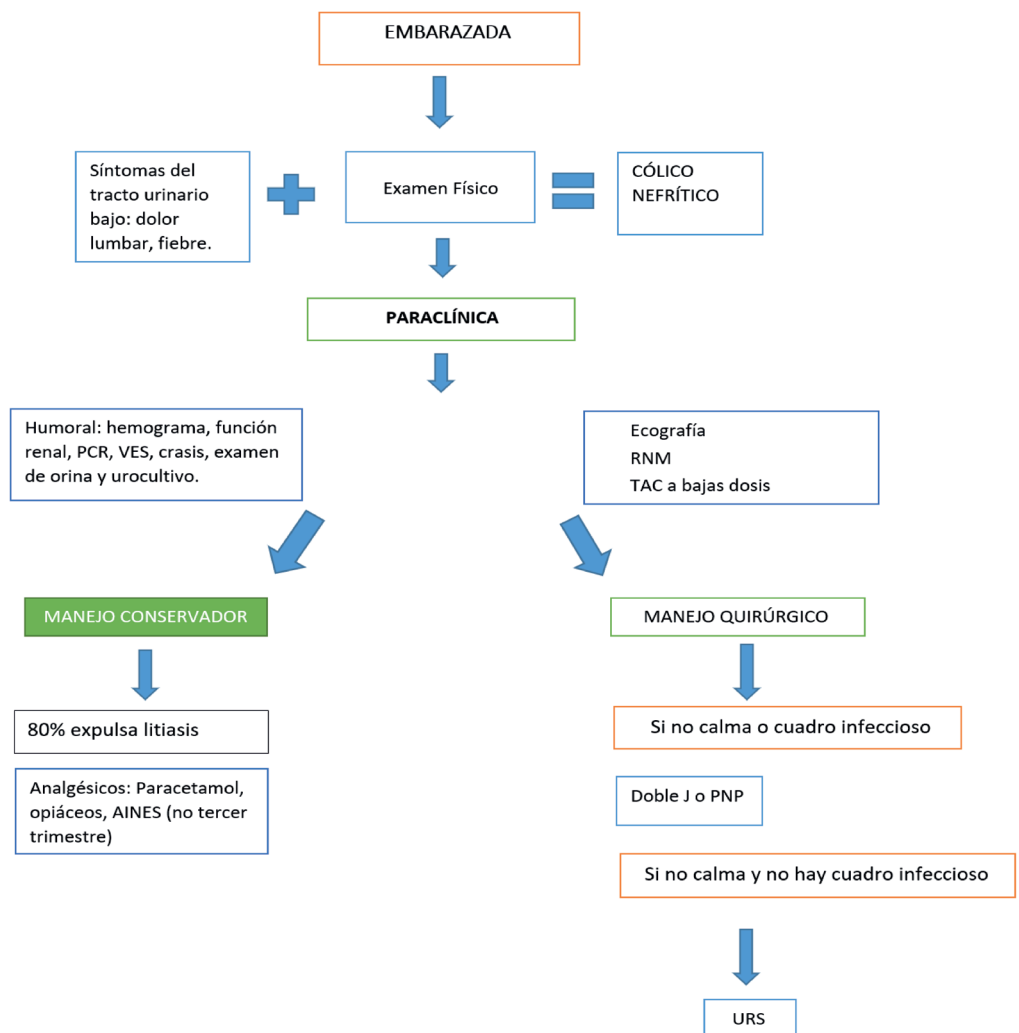


Figura 1. Algoritmo de ordenamiento.



#### DECLARACIÓN DE CONFLICTOS DE INTERESES

Las autoras no reportan ningún conflicto de interés. El estudio se realizó con recursos propios de las autoras y/o la institución a la que representan.

#### REFERENCIAS

- (1) Castellano C, Canós Nebot À, Caballero Romeu JP, Galán Llopis JA. Tratamiento médico del cólico renoureteral en su fase aguda. *Arch Esp Urol* 2021; 74(1):71-79.
- (2) Bold MS, Boyum JH, Potretzke AM, Rose CH, Atwell TD, Sviggum EB, *et al.* Detection of distal ureteral stones in pregnancy using transvaginal ultrasound. *J Ultrasound* 2021 Dec 1; 24(4):397-402. <https://doi.org/10.1007/s40477-020-00504-4>
- (3) Lin Y, Xu Z, Ding X, Chen L, Dai K. Development and validation of a clinical diagnostic model for pregnant women with renal colic in the emergency department in China: a protocol for a retrospective cohort study. *BMJ Open* 2022; 12(5):e056510. DOI: 10.1136/bmjopen-2021-056510.
- (4) Pedro RN, Das K, Buchholz N. Urolithiasis in pregnancy. *Int J Surg* 2016 Dec; 36(Pt D):688-692. DOI: 10.1016/j.ijsu.2016.10.046.
- (5) Lee MS, Fenstermaker MA, Naoum EE, Chong S, Van de Ven CJ, Bauer ME, *et al.* Management of Nephrolithiasis in Pregnancy: Multi-Disciplinary Guidelines From an Academic Medical Center. *Front Surg* 2021; 8:796876. DOI: 10.3389/fsurg.2021.796876.
- (6) He M, Lin X, Lei M, Xu X, He Z. Does delaying ureteral stent placement lead to higher rates of preoperative acute pyelonephritis during pregnancy? *World J Clin Cases* 2022 January 21; 10(3):802-810. DOI: 10.12998/wjcc.v10.i3.802.
- (7) Chan K, Shakir T, El-Taji O, Patel A, Bycroft J, Lim CP, Vasdev N. Management of urolithiasis in pregnancy. *Curr Urol* 2023 Mar; 17(1):1-6. DOI: 10.1097/CU9.0000000000000181.
- (8) Deng S, Guo D, Liu L, Wang Y, Fei K, Zhang H. Preference for diagnosing and treating renal colic during pregnancy: a survey among Chinese urologists. *Sci Rep* 2024 Dec 1; 14(1):2914. <https://doi.org/10.1038/s41598-024-53608-w>
- (9) Esquena S, Millán Rodríguez F, Sánchez-Martín FM, Rousaud Barón F, Marchant F, Villavicencio Mavrich H. Cólico renal: Revisión de la literatura y evidencia científica. *Actas Urol Esp [Internet]*. 2006 Mar [citado 11 de mayo de 2024]; 30(3):268-280. Disponible en: [http://scielo.isciii.es/scielo.php?script=sci\\_arttext&pid=S0210-48062006000300004&lng=es](http://scielo.isciii.es/scielo.php?script=sci_arttext&pid=S0210-48062006000300004&lng=es)
- (10) Juan YS, Wu WJ, Chuang SM, Wang CJ, Shen JT, Long CY, *et al.* Management of symptomatic urolithiasis during pregnancy. *Kaohsiung J Med Sci* 2007; 23:241-6. [http://oi/10.1016/S1607-551X\(09\)70404-8](http://oi/10.1016/S1607-551X(09)70404-8)
- (11) Radu VD, Vasilache IA, Costache RC, Scripcariu IS, Nemescu D, Carauleanu A, *et al.* Pregnancy Outcomes in a Cohort of Patients Who Underwent Double-J Ureteric Stenting-A Single Center Experience. *Medicina (Kaunas)* 2022 Apr 29; 58(5):619. DOI: 10.3390/medicina58050619.
- (12) Korkes F, Rauen EC, Heilberg IP. Litíase urinária e gestação. *J Bras Nefrol* 2014; 36(3):389-395. <https://doi.org/10.5935/0101-2800.20140055>
- (13) Salehi-Pourmehr H, Tayebi S, DalirAkbari N, Ghabousian A, Tahmasbi F, Rahmati F, *et al.* Management of urolithiasis in pregnancy: A systematic review and meta-analysis. *Scand J Surg* 2023 Jun; 112(2):105-116. DOI: 10.1177/14574969221145774.
- (14) Demir M, Yagmur İ, Pelit ES, Katı B, Ördek E, Çiftçi H. Urolithiasis and Its Treatment in Pregnant Women: 10-Year Clinical Experience From a Single Centre. *Cureus* 2021 Mar 7; 13(3):e13752. DOI: 10.7759/cureus.13752.

(15) Akram M, Jahrreiss V, Skolarikos A, Geraghty R, Tzelvels L, Emilliani E, *et al.* Urological Guidelines for Kidney Stones: Overview and Comprehensive Update. *J Clin Med* 2024 Feb 16; 13(4):1114.  
DOI: 10.3390/jcm13041114.

(16) Bohórquez-Rivero J, Restom-Arrieta J, Sáenz-López J, Sánchez-Martínez D, Brieua-Deulofeut M, Rodríguez-Lizarralde JP, *et al.* Nefrolitiasis en la paciente gestante: revisión de la literatura. *Rev chil obstet ginecol [Internet]*. 2021 Jun [citado 11 de abril de 2024]; 86(3): 332-343. Disponible en: [http://www.scielo.cl/scielo.php?script=sci\\_arttext&pid=S0717-75262021000300332&lng=es](http://www.scielo.cl/scielo.php?script=sci_arttext&pid=S0717-75262021000300332&lng=es).  
<http://dx.doi.org/10.24875/rechog.m21000010>.

(17) Choi CI, Yu YD, Park DS. Ureteral Stent Insertion in the Management of Renal Colic during Pregnancy. *Chonnam Med J* 2016; 52(2):123-127.  
<http://dx.doi.org/10.4068/cmj.2016.52.2.123>

**CONTRIBUCIONES AL MANUSCRITO:**

- (a) Concepción, diseño, adquisición y análisis de datos y aprobación versión final.
- (b) Análisis de datos y redacción.
- (c) Análisis de datos, redacción y revisión crítica.

**NOTA: este artículo fue aprobado por el Comité Editorial.**